

Radiologie – eine Nutzenexplosion

Hatem Alkadhi

Prof. Dr. med., für die Schweizerische Gesellschaft für Radiologie (SGR-SSR)

Radiologische Leistungen werden häufig als Beispiele herangezogen wenn Kosten im Gesundheitswesen kritisiert werden. Dabei wird verkannt, dass die Fortschritte der Radiologie einen enormen Mehrwert für die Patienten bieten – und die Radiologie oft auch Kosten einspart, da sie andere Diagnostik überflüssig macht.

Das Gesundheitswesen sei krank, ist nahezu täglich zu lesen, und zahlreich sind die Ratschläge und Expertentipps, wie dem Missstand zu begegnen sei. Vor allem die Behauptung der Nichtfinanzierbarkeit und der Kostenexplosion im Gesundheitswesen scheint alleine durch die schiere Wiederholung längst als Tatsache akzeptiert zu sein. Interessant dabei ist, dass Medienberichte über Kosten im Gesundheitswesen als Hintergrundbild sehr gerne moderne Magnetresonanz- oder Computertomographen wählen. Die Macht der Bilder suggeriert: Kostenexplosion = Radiologie – und ebenso den Umkehrschluss: Kostenreduktion = Reduktion der Vergütungen von radiologischen Leistungen. So einfach scheint das.

Eine Entgegnung anhand dreier Beispiele

Beispiel 1:

Eine sonst gesunde 60-jährige Patientin ohne erhöhtes Risiko für Herz-Kreislaufkrankungen leidet seit einem halben Jahr unter Schmerzen im Brustkorb. Die Symptome treten nur manchmal unter Belastung auf, oft auch in Ruhe und im Liegen. Vor ca. 10 Jahren hätte sich diese Patientin früher oder später einer, meist stationären, Herzkatheteruntersuchung unterziehen müssen, trotz hoher Wahrscheinlichkeit eines negativen Resultats. Heute kann diese Patientin eine Computertomographie (CT) des Herzens (Koro-CT) als optimale diagnostische Methode nutzen. Diese ist ambulant in weniger als 10 Sekunden durchgeführt und erfordert lediglich einen Venen-Zugang im Ellbogen. Nach weniger als 20 Minuten kann die Patientin die radiologische Abteilung verlassen. Nicht nur die verabreichte Kontrastmittelmenge und die Strahlendosis, auch die Kosten von lediglich 878 CHF liegen deutlich niedriger als beim Herzkatheter.

Die wenig belastende Koro-CT ist präzise und erlaubt den Ausschluss einer koronaren Herzkrankheit mit 100%iger Sicherheit (siehe Abbildung). Ersetzt man bei den richtigen Patienten, wie z.B. solchen mit stabiler Angina mit einer niedrigen bis mittleren Vortestwahrscheinlichkeit, die Herzkatheteruntersuchung durch die Koro-CT, ergeben sich enorme Einsparungen im Gesundheitswesen. Die Literatur belegt die Kosteneffektivität der Methode eindeutig [1], was auch in die

aktuellen Empfehlungen des Swiss Medical Board einfließt. Kurz gesagt: Der Nutzen der radiologischen Untersuchung ist hoch, die Kosten niedrig.

Beispiel 2:

Bei einem 64-jährigen Patienten wird wegen unklarer Bauchschmerzen mittels Ultraschall eine Erweiterung der Bauchschlagader (Bauchaortenaneurysma) entdeckt. Der Patient ist starker Raucher mit einer Lungenkrankheit (COPD), adipös und hat einen hohen Cholesterinspiegel. Vor ca. 15 Jahren wäre er offen operiert worden. Ein längerer Spitalaufenthalt hätte ein zusätzliches Erkrankungs- und Sterblichkeitsrisiko mit sich gebracht und eine längere Genesungszeit erfordert.

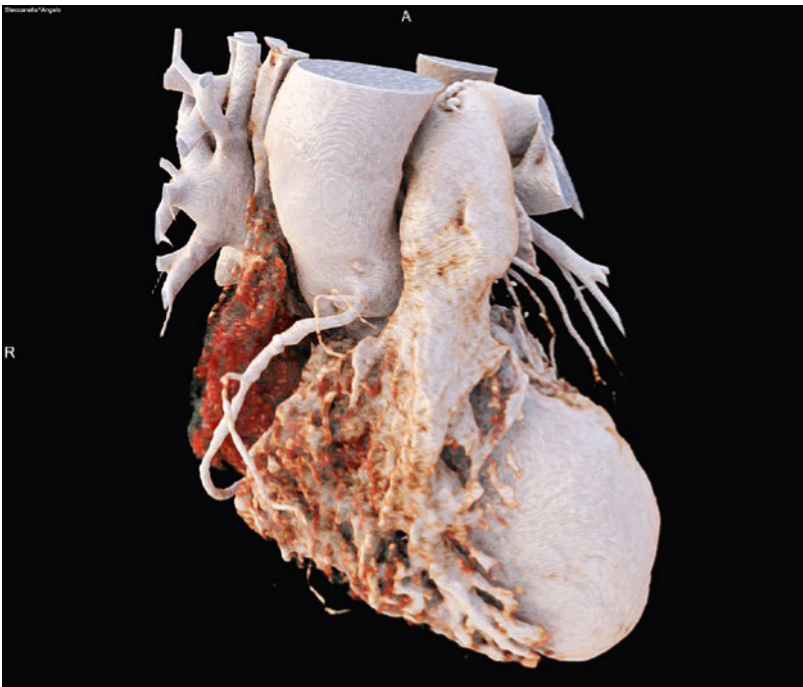
Heute können Radiologen und Gefässchirurgen für diesen Patienten deutlich weniger belastend nach einer genaueren CT-Abklärung minimalinvasiv durch die Leisten- oder Leistenarterie eine Gefässprothese in Form eines Röhrchens einsetzen, die das Aneurysma «abdichtet».

Diese minimalinvasiv, im Inneren des Gefässes durchgeführte Behandlung des Aortenaneurysmas läuft der offenen Chirurgie als Methode der Wahl den Rang ab. Die Literatur zeigt, dass das Überleben, die Lebensqualität und die Kosteneffektivität dieser Therapie vergleichbar mit der offenen Chirurgie sind [2]. Die Kostenvorteile dieser ambulant durchführbaren, minimalinvasiven Methode im Hinblick auf eine frühere Rückkehr in den Berufsalltag [3] sind dabei noch nicht mit eingerechnet. Kurz gesagt: Der Nutzen der interventionell-radiologischen Methode ist hoch, die Kosten vergleichbar oder gar geringer als das offene operative Vorgehen.

Beispiel 3:

Eine 31-jährige Profisportlerin leidet nach einem Marathonlauf unter unklaren Kniebeschmerzen, welche unter konservativer Therapie nicht abklingen. Vor ca. 20 Jahren wäre bei dieser Patientin eine mit, wenn auch geringen, Risiken behaftete Kniegelenkspiegelung durchgeführt worden.

Heute kann diese Patientin mittels Magnetresonanztomographie (MRT) des Knies, ambulant und ohne Kontrastmittel durchgeführt, vollkommen risikofrei innerhalb von 15–20 Minuten für lediglich 409 CHF untersucht werden.



Bildbeispiel einer Koro-CT bei einem 55-jährigen Patienten mit links-ventrikulärem Aneurysma als Folge eines thrombotischen RIVA-Verschlusses.

Die MRT gilt heute als Methode der Wahl zur Abklärung von Binnengelenksschäden. Sie ist nicht invasiv, präzise, nebenwirkungsfrei – und eindeutig kosteneffizient: Die MRT des Knies als initiale Bildgebung erspart 40-50% der Patienten eine potentiell unnötige Kniegelenksspiegelung, mit entsprechend enormen Kosteneinsparungen pro Untersuchung [4–5], und ohne Nachteile für die Kniefunktion der Patienten [6]. Kurz gesagt: Der Nutzen der radiologischen Methode ist hoch, die Kosten niedrig.

Die Entwicklung der Radiologie im letzten Jahrhundert entspricht derjenigen der gesamten Medizin: Eine Verlagerung von der invasiven zur nicht invasiven Diagnostik, von der offenen Chirurgie zur minimalinvasiven Therapie. Die kontinuierliche Zunahme radiologischer Untersuchungen ist somit Ausdruck der hohen Qualität und Aussagekraft der Bildgebung, die für die klinische Medizin unverzichtbar geworden ist, und deren Bedeutung noch weiter zunehmen wird. Die oben skizzierten und weitere, hier nicht erwähnte Beispiele, zeigen: Wir haben es in der Radiologie nicht mit einer Kosten-, sondern mit einer Nutzenexplosion zu tun.

Um den Einsatz der Bildgebung in Hinblick auf Patientennutzen und Kostensenkung weiter zu optimieren sind u.a. folgende Ansatzpunkte [7] von Bedeutung:

- Unkritische Zuweisungen zur Bildgebung gereichen nicht zum Vorteil der Patienten, weil sie keinen

- oder kaum diagnostischen Mehrwert generieren. Die entstehenden Mehrkosten bleiben ohne positiven Effekt auf die Prognose der Erkrankung.
- Der optimale Einsatz der Bildgebung, auch im Hinblick auf deren Kosteneffektivität, ist nur durch Forschung im Bereich der evidenzbasierten Radiologie zu erreichen. Nur auf valider Datengrundlage können Empfehlungen erarbeitet werden.

Eine sichere, nicht invasive Diagnose hat ihren Preis. Jedoch ist es meist erheblich teurer, dieselbe Diagnose verzögert oder mittels invasiver Methoden zu erhalten. Der Patient, könnte er frei wählen, würde sich für die nicht oder minimal invasive Methode entscheiden. Radiologie – richtig eingesetzt – spart Kosten und ist von erheblichem Nutzen.

Zusammenfassung

Die Fortschritte der Radiologie bringen Patienten einen unmittelbaren Nutzen, indem sie invasive und belastende Diagnostik vermeiden helfen. Bildgesteuerte Eingriffe, wie z.B. die minimalinvasiv eingesetzte Gefäßprothese zur Aneurysma-Behandlung, ersparen den Patienten offene Operationen und längere Spitalaufenthalte. Neben diesen Vorteilen für die Patienten weisen die hier beispielhaft beschriebenen Methoden auch klare Kostenvorteile auf. Die Fortschritte der Radiologie generieren damit einen Nutzen, der ihre Kosten übersteigt.

Literatur

- 1 Genders TS, et al. The optimal imaging strategy for patients with stable chest pain: a cost-effectiveness analysis. *Ann Intern Med.* 2015;162(7):474–84.
- 2 Lederle FA, et al. Open vs Endovascular Repair Veterans Affairs Cooperative Study G. Long-term Cost-effectiveness in the Veterans Affairs Open vs Endovascular Repair Study of Aortic Abdominal Aneurysm: A Randomized Clinical Trial. *JAMA Surg.* 2016;151(12):1139–44.
- 3 Lachat ML, et al. Outpatient endovascular aortic aneurysm repair: experience in 100 consecutive patients. *Ann Surg.* 2013;258(5):754–8; discussion 8–9.
- 4 Ruwe PA, et al. Can MR imaging effectively replace diagnostic arthroscopy? *Radiology.* 1992;183(2):335–9.
- 5 Bui-Mansfield LT, et al. Potential cost savings of MR imaging obtained before arthroscopy of the knee: evaluation of 50 consecutive patients. *AJR Am J Roentgenol.* 1997;168(4):913–8.
- 6 Vincken PW, et al. MR imaging: effectiveness and costs at triage of patients with nonacute knee symptoms. *Radiology.* 2007;242(1):85–93.
- 7 Hendee WR, et al. Addressing overutilization in medical imaging. *Radiology.* 2010;257(1):240–5.

Bildnachweis

© Institut für Diagnostische und Interventionelle Radiologie, UniversitätsSpital Zürich

Korrespondenz:
Prof. Dr. med. Hatem
Alkadhi
Institut für Diagnostische
und Interventionelle Radio-
logie
UniversitätsSpital Zürich
Rämistrasse 100
CH-8091 Zürich
hatem.alkadhi[at]usz.ch